Stanford University Libraries DEC 19 1903

Zur

Behandlung der knöchernen Hüftgelenksankylosen.

Inaugural-Dissertation

der

medizinischen Fakultät zu Königsberg i. Pr.

zur

Erlangung der Doktorwürde

in der

Medizin, Chirurgie und Geburtshilfe

vorgelegt von

Willy Borris,

Volontärarzt an der Königl. Chirurgischen Universitäts-Klinik
zu Königsberg i. Pr.

Promotion:

Dienstag den 5. Mai 1903, mittags 12 Uhr.

Königsberg i. Pr.
Druck von Hugo Jaeger, Köttelstrasse 19.
1903.

Gedruckt mit Genehmigung
der medizinischen Fakultät der Universität
Königsberg i. Pr.
Referent: Geheimer Medizinalrat Prof. Dr. Garrè.

Meinen teuren Eltern

in Liebe und Dankbarkeit.

Digitized by the Internet Archive
in 2026

https://archive.org/details/IA40153514_0248

Die schweren Formen der Hüftgelenksdeformitäten mit fehlerhafter Stellung der davon betroffenen Oberschenkel, wie sie sich nach Rheumatismus, Infektionskrankheiten und am häufigsten nach Tuberkulose einfinden, haben schon von jeher die regste Aufmerksamkeit der Aerzte im Interesse der schwer darunter leidenden Patienten auf sich lenken müssen. Wenn man aus der Litteratur erfährt, dass sich Patienten sogar zur Amputation ihrer sonst gesunden Extremitäten entschlossen haben, um von ihrem schrecklichen Leiden befreit zu sein, welches ihnen das Gehen direkt unmöglich machte und die physiologischen Funktionen der Harn- und Geschlechtsorgane arg behinderte, dann sind uns wohl die unzähligen Versuche, die eine Stellungsverbesserung oder Mobilisierung der Extremitäten anstrebten, zur Genüge erklärlich. Von einem blutigen Eingriff schreckte viele der vorantiseptischen Zeit angehörenden Aerzte der fast stets unvermeidliche, langdauernde und oft mit dem Tode an Erschöpfung endende Eiterungsprozess zurück. Man trachtete daher durch alle möglichen Salben, Bäder und innere Medizinen Heilung oder wenigstens eine Besserung zu erzielen. Natürlich mussten die hiermit errungenen Erfolge bald lehren, dass nur von einem operativen Eingriff, der den Krankheitsherd direkt zu beeinflussen oder beseitigen suchte, ein wirklicher Vorteil für den Patienten zu erwarten wäre.

Die Patienten mit ankylosierten Hüftgelenken, welche der ärztlichen Behandlung zugeführt werden, zeigen in

schweren Fällen im allgemeinen den Oberschenkel in einer Stellung hochgradiger Flexion, Adduction, seltener Abduction und Innenrotation. Für den Arzt gilt es dann, nachdem die Ursache des Uebels erkannt ist, natürlich zunächst den Patienten aus seiner unangenehmen Lage zu befreien, indem die Extremität in eine zweckmässigere Stellung gebracht wird, was, wie wir später sehen werden, auf die mannigfachste Art und Weise versucht worden ist. In zweiter Linie käme dann erst die Frage einer späteren Funktionsfähigkeit des Gelenkes in Betracht.

Bevor eine spezielle Therapie eingeschlagen wird, muss selbstverständlich die Entscheidung gefallen sein, ob es sich um eine durch Muskel- und Kapselschrumpfungen bedingte Contractur handelt oder um eine knöcherne Ankylose, was allerdings oft genug nur schwer auseinander zu halten sein wird. Lorenz riet daher in jedem Falle eine Versteifung des Hüftgelenkes zunächst immer als Contractur anzusehen, um ein eingreifendes Verfahren, das sich eventuell später als überflüssig herausstellt, von vornherein zu vermeiden. Die Röntgenphotographie hat in den letzten sechs Jahren wesentlich dazu beigetragen, die Diagnose zu erleichtern, sodass wir jetzt mit einem Blick auf die Röntgenplatte oft mit ziemlicher Sicherheit imstande sind, das eine oder das andere auszuschliessen.

Die zur Beseitigung der Hüftgelenksverkrümmungen vorgeschlagenen Operationen scheiden sich in die blutigen und in die unblutigen. Da ich in Folgendem nur über die durch knöcherne Verwachsung bedingten Deformitäten sprechen will, sind die bei Contracturen angewandten Extensionen, redressierenden Gypsverbände, Tenotomieen u. s. w. ausser acht gelassen. Bei den knöchernen Ankylosen wäre von sogenannten unblutigen Methoden nur die Osteoklase zu erwähnen, welche man zuerst

gelegentlich des Brisements forcé beobachtete, wobei mitunter zufällig Schenkelhalsfrakturen gemacht wurden. Die Osteoklase wird sich jedoch in den meisten Fällen zu einem recht schwierigen und auch gefährlichen Eingriff gestalten. Die Verhältnisse liegen für die angreifenden Kräfte wegen der Ungleichheit der beiden Hebelarme sehr schwierig und die relative Knochenfestigkeit ist an der Verwachsungsstelle eine so grosse, dass äusserst selten der Bruch an dem gewünschten Punkte erfolgen wird. Hierzu kommen noch die unvermeidlichen, oft sehr ausgedehnten Gewebszerreissungen mit massenhaften Blutextravasaten, welche, abgesehen von der langdauernden Resorbtion des Blutes, alten abgekapselten und jetzt bei dieser Gelegenheit wieder eröffneten Tuberkelherden eine günstige Gelegenheit bieten, den abgelaufenen Eiterungsprozess von neuem anzufachen. v. Volkmann riet daher bei schweren, selbst vor langer Zeit abgelaufenen Fällen von jedem Versuche eines gewaltsamen Redressements abzusehen. Robin hat in letzter Zeit vervollkommnete Apparate für die Osteoklase konstruiert, mit denen es allerdings in den meisten Fällen gelingt, die Fraktur an der gewünschten Stelle auszuführen, jedoch liegen hierüber vorläufig noch zu wenig ausreichende Erfahrungen vor, als dass man sie zu einer anerkannten Methode erheben könnte. Bis jetzt sind nach der These von Agut in achtzehn Fällen Osteoklasen bei Hüftgelenksankylosen ausgeführt worden, und zwar 14 mal mit gutem, 2 mal mit einigermassen befriedigendem und 2 mal mit schlechtem Erfolge.

Von blutigen Operationen ist im Laufe der Jahrzehnte eine ganze Reihe verschiedenster Methoden angegeben, die zum Teil mit recht schönen Erfolgen gekrönt wurden.

Rhea Barton war der erste, welcher im Jahre 1826 einen operativen Eingriff in Gestalt einer Osteotomie

bei einer Hüftgelenksankylose wagte. Sein Fall betraf einen 21 jährigen Matrosen mit spitzwinkeliger Beugung des Oberschenkels nach Coxitis. Er machte einen Kreuzschnitt zur Trennung der Weichteile und führte dann eine lineäre Durchsägung des Femur von der Mitte des Trochantermajor zur Basis des Collum Femoris aus. Der Erfolg war jedoch nicht ein glänzender. Später modifizierte er sein Verfahren dahin, dass er aus der Kontinuität des Femurs einen Keil heraussägte den Rest der Knochenbrüche fracturierte und dann das Bein in der gewünschten Stellung fixierte.

Im Jahre 1830 nahm Kearny Rodgers aus demselben Grunde wie Barton die erste Resection vor, indem er aus dem Knochen einen Keil sägte, welcher aussen eine Dicke von einem halben, innen von dreiviertel Zoll besass, und dadurch eine Parallelstellung beider Beine erreichte. Das Resultat der Operation war Heilung und zwar angeblich mit voller Beweglichkeit. Diesen folgten Maisonneuve 1847 und Mayer 1852 mit ähnlichen Operationen, welche 1854 von Langenbeck subcutan auszuführen lehrte und damit sehr gute Erfolge zeitigte.

Eine Methode von Brainard, die sogenannte Knochenperforation, mag noch kurz Erwähnung finden, welche etwa zu derselben Zeit aufkam, um aber sehr bald wieder vollständig verlassen zu werden. Hiernach wurde ein Perforator durch die Haut und von dieser Wunde aus mehrfach durch den zu trennenden Knochen gestossen, derselbe dann an der perforierten Stelle ziemlich leicht gebrochen.

Ein grosser Fortschritt in der Technik der Osteotomie ist Billroth zu verdanken, der statt der Säge die Anwendung des Meissels lehrte und hiermit die Durchtrennung des Knochens von einer bedeutend kleineren Wunde erreichen konnte.

Sayre gab 1862 die bogenförmige Resectio intertrochanterica als eine Modifikation von Rhea Bartons Operation bei knöcherner Ankylose des Hüftgelenks an, indem er ein bogenförmiges Knochenstück mit der Concavität nach unten oberhalb des Trochanter minor zur Erhaltung der Insertion des Iliopsoas heraussägte und so bis zu einem gewissen Grade die Form des normalen Hüftgelenkes nachzuahmen suchte. Sayre führte diese Operation in zwei Fällen, in denen beide mal Ankylose in starker Flexionsstellung vorhanden war, mit einigermassen befriedigendem Erfolge aus, ohne jedoch viel Anklang mit seiner Methode zu finden.

Im ersten Falle führte er die Operation bei einem 20jährigen Manne aus, der eine knöcherne Ankylose nach Coxitis erworben hatte. Patient soll $^3/_4$ Jahr nach der Operation, ohne Stöcke oder Krücken zu benutzen, mit erhöhtem Stiefel imstande gewesen sein, grosse Märsche auszuführen.

Der zweite Fall betraf ein 24jähriges Mädchen, das ebenfalls nach Coxitis eine Ankylose erworben hatte. Nachdem zuerst ohne jeden Erfolg das Brisement forcé versucht war, wurde ähnlich wie im ersten Falle, die Resectio intertochanterica gemacht. Patientin ging $^3/_4$ Jahr nach der Operation an Erschöpfung zu Grunde. Die Sektion ergab die Bildung eines neuen Gelenks in staunenswerter Vollkommenheit. Mehr Nachfolger erwarb sich die 1871 von Adams angegebene subcutane Durchsägung des Schenkelhalses, welche den Vorzug hatte, dass sie an sich keine weitere Verkürzung der Extremitäten setzte, indem sie das Hindernis in nächster Nähe angriff. Natürlich setzte Adams bei diesem Eingriff das Vorhandensein eines Schenkelhalses voraus und hielt ihn infolgedessen bei den häufigen Ankylosen nach Coxitis, wo ein Schenkelhals fehlt, für nicht anwendbar. Ausserdem gelang das

Redressement danach oft nur sehr schwer. Adams verliess daher bald seine Methode zu gunsten der ebenfalls subcutan ausgeführen, 1872 von Gant angegebenen Osteotomia subtrechanterica. v. Volkmann, der diese vervollkommnete, und zunächst auch ein Anhänger des subcutanen Verfahrens war, gab dies bei der späteren Antiseptik als unnötig auf. Er führte hauptsächlich bei schweren Adductionscontracturen stark verkürzter Glieder, doch stets mit Hilfe des Meissels statt der Säge, die Osteotomia subtrochanterica cuneiformis ein, indem er den Trochanter an seiner hinteren äusseren Seite freilegte, wo auch die Basis des zu entnehmenden Knochenkeils gelegen war, dessen Länge etwa nur dreiviertel des Durchmessers gleichkam. Der Rest der Knochenbrücke wurde wie bei früher angegebenen Methoden durchbrochen und hierauf noch eventuell eine Durchschneidung der sich spannenden Weichteile angeschlossen. Es wurde dadurch eine Ausheilung in Abductionsstellung und somit durch Beckensenkung noch eine geringe Verlängerung der erkrankten Extremität erreicht. Allerdings musste hierbei wiederum eine Verkürzung derselben durch die Entfernueg des Knochenkeils, welche mitunter $2^1/_2$ cm und mehr ausmachte, in Rechnung gezogen werden. Es hat sich bald herausgestellt, dass bei genügender Ausschaltung der das Redressement störenden Weichteile die Grösse des Keils um ein bedeutendes verringert, ja die Herausnahme eines solchen überhaupt vermieden werden konnte, was nicht nur eine weitere Verkürzung des Oberschenkels unnötig machte, sondern auch die Technik der Operation wesentlich vereinfachte. Auf ein bewegliches Hüftgelenk wurde bei der subtrochanteren Osteotomie allerdings verzichtet, aber eine verbesserte, das ganze Leben hindurch unverändert bleibende Gliedstellung geschaffen und daher ein Rück-

fall beinahe unmöglich gemacht. Jedoch hatte auch diese Osteotomie wegen des versteiften Hüftgelenks in Streckstellung ihre Schattenseiten, indem sie dem Patienten das Sitzen, und in geringerem Grade auch das Gehen höchst unbequem gestaltete. Aber dies sind schliesslich Nachteile, mit denen man oft genug auch bei anderen Methoden zu rechnen hatte, wo man noch zufrieden sein musste, wenn die Extremität in gebrauchsfähiger Extensionsstellung wieder ankylotisch geworden war, nachdem ein dauernd bewegliches Gelenk nicht erreicht werden konnte. Bei doppelseitigen Hüftgelenksankylosen würde die Ausführung der Osteotomia subtrochanterica garnicht anwendbar sein, da zwei in Streckstellung des Oberschenkels ankylosierte Hüftgelenke dem Patienten nicht nur das Gehen ungemein erschweren, sondern auch das Sitzen direkt unmöglich machen dürften.

Bald darauf gab v. Volkmann für knöcherne Ankylosen, die auf rheumatischer oder infektiöser Basis entstanden sind, die Meisselresection an, um ein bewegliches Gelenk zu erzielen. Er bemerkte hierzu, dass für diese Operationsmethode die Muskulatur noch durchaus leistungsfähig sein müsse, und die betreffende Extremität nicht allzu verkürzt sein dürfe. Ist erstere Forderung nicht erfüllt, dann seien infolge von Schrumpfung der vorderen Kapselwand oder von Narbensträngen und alter Muskelcontracturen sehr häufige Rückfälle in die fehlerhafte Stellung unvermeidlich. In diesen Fällen empfahl er dann die Osteotomia subtrochanterica unzweifelhaft der Meisselresection vorzuziehen. Die Technik der Resection bestand im wesentlichen darin, dass nach einem Längsschnitt an der hinteren äusseren Seite des ankylotischen Gelenks das obere Femurende etwa 3 cm unterhalb des Trochanter major abgetragen und eine neue, möglichst grosse und tiefe Pfanne durch Herausmeisseln des

Schenkelkopfes für das entsprechend zugeschnittene Femurende geschaffen wurde. Zur Sicherung eines befriedigenden orthopädischen Resultates und um einer neuen Ankylose vorzubeugen, wurden kräftige Gewichtsextensionen und möglichst frühzeitige aktive und passive Bewegungsübungen, die sich eventuell über Jahre auszudehnen haben, dringend angeraten. Dass die Volkmann'sche Meisselresection oft ein allzu frei bewegliches und wenig gebrauchsfähiges Gelenk schaffte, ist schon aus der Einschränkung ihrer Anwendung ersichtlich, die von Volkmann selbst bei der doppelseitigen Hüftgelenksankylose anempfiehlt, indem er auf der einen Seite die Osteotomia subtrochanterica vorschlägt, falls auf der anderen Seite die Meisselresection ausgeführt oder beabsichtigt ist, also die Versteifung eines Gelenks für vorteilhafter hält. Nach Resection des Kopfes wird das obere Femurende nur mangelhaft durch die zurückgebliebenen Kapselreste gestützt, während die mehr central gelegene Gelenkspfanne garnicht erreicht wird. Wie hochgradig die nach der Meisselresection stets zurückbleibende Verkürzung sein kann, ist zur Genüge aus den von Leisrink zusammengestellten Fällen ersichtlich, der nach 61 geheilten Resectionen Verkürzungen bis zu 4 Zoll gefunden hat. Von anderem Gesichtspunkte wiederum ausgehend zieht König bei Ankylosen nach tuberkulösen Coxitiden die Meisselresection jeder Osteotomie vor, und zwar deshalb, weil er wiederholt in resecierten Gelenken selbst von Ankylosen ohne Fistelbildung alte käsige Herde gefunden hat, welche andernfalls im Organismus verblieben wären und stets die Ursache für ein neues Aufflackern des alten Prozesses hätten abgeben können.

Im Jahre 1883 berichtete Mordhorst wieder über eine Osteotomie des Schenkelhalses, welche v. Langen-

beck mit günstigem Erfolge an einem Patienten mit doppelseitiger Hüftgelenksankylose auf einer Seite ausgeführt hatte, nachdem auf der anderen Seite die Resectio capitis femoris gemacht war. Zehn Wochen nach jeder Operation wurde mit aktiven, und nach weiteren zwei bis drei Wochen mit passiven Bewegungen begonnen. Die stark atrophischen Muskeln wurden mit dem faradischen Strome behandelt. Patientin konnte etwa ½ Jahr nach der zuletzt ausgeführten Operation beide Beine bis zu einem Winkel von 45° flektieren und mit einem Stock langsam, aber ohne grosse Anstrengung gehen. Mordhorst behauptet, dass das funktionelle Resultat der Osteotomia colli femoris ein besseres gewesen sei als das der Resectio capitis, und zwar, weil nach der ersten Methode das obere Femurende an dem zurückgebliebenen Schenkelkopf eine bessere Stütze findet, während in letzterem Falle die zurückgebliebenen Kapselreste dem Femurende nur ein mangelhaftes Widerlager bieten.

Von dieser Methode der Osteotomia colli femoris haben in den letzten 10 bis 15 Jahren namentlich Hoffa und Lorenz ausgedehnten Gebrauch gemacht und konnten danach recht günstige Erfolge beobachten, sodass sie jetzt fast allein noch in Gebrauch ist. Lorenz wie Hoffa gingen bei ihren Massnahmen zur Verbesserung der in fehlerhafter Stellung ankylosierten Hüftgelenke von dem Hauptgrundsatz aus, in erster Linie bei der schon ohnehin verkürzten Extremität das Skelett zu schonen, und daher jede Hüftgelenksverkrümmung zunächst als eine durch Weichteilschrumpfung bedingte Contractur aufzufassen. Lorenz schickte stets die Durchschneidung aller geschrumpften Weichteile als vorbereitenden Akt der Osteotomie voraus und suchte dann das Redressement durch lineäre Osteotomie möglichst nahe dem Scheitel des winkelig

ankylotischen Gelenks zu erreichen. Diese Stelle war eben der Schenkelhals, und fehlte ein solcher, so machte er die lineäre Osteotomia intertrochanterica, welche er später zu gunsten der pelvitrochanteren Osteotomie aufgab. Lorenz begann die Osteotomia colli femoris mit einem 5 bis 6 cm langen Hautschnitt von der Spina anterior superior nach abwärts. Hierauf wird senkrecht zur ersten Schnittrichtung nach Durchtrennung des subcutanen Bindegewebes die Fascia lata in der ganzen Ausdehnung der Wunde, der Sartorius, ferner der Tensor fasciae latae sammt dem vorderen Rande des Glutäus medius gespalten. Dann werden in der Tiefe die breite Sehne des Rectus Femoris und die gespannten Fasciensträngе zwischen den Muskellagern durchschnitten. Der Iliopsoas am medialen Wundrande wird nur soweit vorsichtig durchtrennt bis der Nervus cruralis durchschimmert. Im Anschluss hieran gelingt es dann von derselben Wunde aus auch gleich die Osteotomie des Schenkelhalses mit Hammer und Meissel auszuführen.

Die Technik der Osteotomia pelvitrochanterica veröffentlichte Lorenz 1896 in einer Arbeit über dieses Gebiet. Er macht einen in der Richtung der Femurachse verlaufenden Längsschnitt direkt oberhalb des Trochanter major von 5 bis 6 cm Länge, welcher die Fasern der Glutäalmuskulatur möglichst parallel durchtrennt und die Verwachsungsstelle zwischen Femur und Becken freilegt. Ohne das Periost vorher zu durchtrennen, wird die knöcherne Brücke mit breitem Meissel unter kräftigen Schlägen bis auf einen kleinen Rest durchschnitten, welch letzterer vorsichtig zu lösen ist. Die beim Redressement sich entgegenstellenden Weichteilwiderstände werden ausgiebig beseitigt. Patient erhält einen Gypsverband mit Perinealgurt und Trittbügel und kann nach 4 bis 5 Tagen das Bett verlassen. Nach 5 bis 6 Wochen wird der Unterschenkelteil des Ver-

bandes mit dem Trittbügel entfernt, das Bein also selbst belastet, und am Ende der 7. oder 8. Woche wird der ganze Gypsverband abgenommen, woran sich dann eine lang dauernde energische Nachbehandlung zu schliessen hat. Die Vorteile seiner Methode erblickt Lorenz hauptsächlich in folgenden sechs Punkten:

1. Vollkommen gefahrlose und einfache Ausführung der Operation.

2. Vollständige Erhaltung der Femurlänge ohne Korrektionsknickung der Diaphyse, da die Stellungsverbesserung im Scheitelpunkt des Deformitätswinkels vorgenommen wird.

3. Nach Durchtrennung der Adductoren und der Wirbelteile an der Beugeseite des Gelenks bietet die Korrektur selbst nicht die geringsten Schwierigkeiten

4. Günstige Korrekturverhältnisse der Adduction und Flexion indem bei der Länge des Oberschenkels bedeutende Deformitäten durch verhältnismässig geringes Klaffen der Knochentrennungsflächen beseitigt werden können.

5. Sehr einfache Nachbehandlung.

6. Die Osteotomie schafft ausser der Beseitigung der Deformität bei energischer und gewissenhaft ausgeführter Nachbehandlung in vielen Fällen ein bewegliches Gelenk.

Dass letzteres oft erreicht wird, glaubt Lorenz aus ähnlichen Vorgängen, wie sie sich bei der Heilung von Schenkelhalsfrakturen abspielen, schliessen zu dürfen, wo die Mehrzahl der Fälle mit fibrösem Callus zur Ausheilung gelangt.

In der Nachbehandlungsperiode lässt Lorenz den Patienten zunächst aktiv möglichst ausgedehnte Flexions- und Extensionsbewegungen ausführen. An diese Uebungen schliessen sich dann jedesmal passive Bewegungen, um das vorher erreichte Resultat noch zu

vergrössern. Daneben darf natürlich nicht die regelmässige elektrische Behandlung zur Kräftigung der meist sehr atrophischen Muskulatur ausser acht gelassen werden.

Lorenz berichtete 1896 über sechs von ihm operierte Fälle, wovon er bei fünfen Pseudarthrose mit ausgezeichneter Funktion erzielte. Sämtliche Patienten konnten Flexions- und Extensionsbewegungen wie Abduktionsbewegungen von genügender Ausgiebigkeit ausführen. Im sechsten Falle handelte es sich um eine Verwachsung des erhaltenen luxierten Schenkelkopfes mit dem Darmbein, und es wurde daher die Osteotomia colli femoris ausgeführt. Nach diesen Erfolgen rät Lorenz von der Meisselresection, die bis dahin allein mit einiger Sicherheit ein bewegliches Hüftgelenk zu erreichen schien, dringend ab, weil die Resection im Gegensatz zur Osteotomie eine zu eingreifende Operation und das resultierende Schlottergelenk oft ein recht funktionsuntüchtiges sei.

Eine eigentliche Resection des Schenkelkopfes bei knöchernen Ankylosen ist in letzter Zeit von Hoffa, jedoch nur dann vorgenommen worden, wenn noch Fisteln bestehen, und wenn ferner der Schenkelkopf auf das Darmbein luxiert ist. Es wird in letztem Falle bei erhaltenem Schenkelkopf dieser an seiner anormalen Stelle belassen und nur der untere Teil desselben nebst den erkrankten Partieen des oberen Femurendes entfernt. Hierauf wird eine Extension angelegt und zwischen dem Rest des Oberschenkelkopfes und dem oberen Femurende in der Nachbehandlungsperiode eine Pseudarthrose angestrebt.

Alle die zuletzt angeführten Operationsmethoden zielten darauf ab, den in schlechter Stellung fixierten Oberschenkel in eine gebrauchsfähige zu bringen und ihm wieder Beweglichkeit zu verleihen, aber keine von

ihnen war im stande, einer bestehenden Verkürzung desselben entgegenzuarbeiten, sondern haben diese eher noch vermehrt. Terrier, Hennequin, Broca und, unabhängig von ihnen, Hoffa waren die ersten, welche gleichzeitig auch eine Verkürzung des Oberschenkels zu beseitigen trachteten. Sie nahmen zu diesem Zweck eine Osteotomia subtrochanterica obliqua vor, indem das Femur von unten aussen nach oben innen schräg durchmeisselt wurde, und erreichten danach vermittelst kräftiger Extension ausser der Korrektion der Deformität noch eine Verlängerung des Oberschenkels bis zu 5 und sogar 6 cm.

Der in folgendem besprochene von Privatdocenten Herrn Dr. Braatz operierte Fall betraf eine Dame im Alter von 30 Jahren, die in ihrem siebenten Lebensjahre an Schmerzen in der rechten Hüfte erkrankte, sodass ihr das Gehen zeitweise infolgedessen unmöglich wurde. Verschiedene Einreibungen, welche angewandt wurden, änderten an dem Leiden nichts; dasselbe soll vielmehr immer schlimmer geworden sein. Als Patientin etwa 10 Jahre alt war, bekam sie zum ersten Male einen Streckverband. Damals war das kranke Bein angeblich ein grosses Stück kürzer als das gesunde. Nachdem sie von Oktober 1881 bis Februar 1882 zu Bett gelegen hatte, bekam sie eine Taylorsche Stützmaschine, die sie angeblich 4 bis 5 Jahre getragen hat. Nach Ablegen dieser Maschine wurde für das Bein nichts mehr getan. Eiterungen sollen an dem Gelenk nie aufgetreten sein.

An der Patientin, welche blühend und gesund aussieht, macht sich beim Gehen ein leichtes Hinken bemerkbar. Bei der lokalen Untersuchung zeigt es sich, dass die Muskulatur des rechten Beines im ganzen etwas atrophisch ist, und der rechte Oberschenkel im Hüftgelenk, in dessen Hautbezirk keine Narben sichtbar sind, vollständig unbeweglich feststeht. Hebt man das kranke Bein so weit auf, dass die Lendenlordose ausgeglichen ist, die Wirbelsäule also ihrer ganzen Länge nach aufliegt, so steht der rechte Oberschenkel in einem Winkel von 66° zur Horizontalen. Links kann man das Bein um einen Winkel von 100° beugen. Der Malleolus internus des rechten Beines steht 4 cm höher als der des linken. Abweichungen des Beines nach der

Seite, Adduction oder Abduction sind nicht nachweisbar. Der Umfang des Unterschenkels misst rechts 35,0 cm, links 37,0 cm. des Oberschenkels rechts 48,5 cm, links 55,5 cm, Die inneren Organe sind gesund. Tuberkulose ist in der Familie der Patientin angeblich nicht vorgekommen.

Das Röntgenbild zeigt, dass der Schenkelhals verbreitert, aber nur wenig verkürzt ist. Der Kopf sitzt an der normalen Stelle in der Pfanne, scheint aber mit derselben grösstenteils verwachsen zu sein.

Diagnose: Knöcherne Ankylose zwischen dem rechten Femurkopf und der Gelenkpfanne infolge tuberculöser Coxitis.

Da Patientin in hochgradiger Weise in ihren Bewegungen durch das steife Hüftgelenk gehindert ist, sie ausserdem von Zeit zu Zeit stärkere Schmerzen im ganzen Bein bekommt, so geht sie gern auf die ihr vorgeschlagene Operation ein, welche ihr die Möglichkeit in Aussicht stellt, wieder ein bewegliches Hüftgelenk zu bekommen.

5. Februar 1902. Operation: Narkose wird eingeleitet mit tropfenweise gegebenem Chloroform, fortgesetzt mit Aether. Hautschnitt von etwa 10 cm Länge von der Spina anterior superior abwärts. Nach Durchtrennung des subcutanen Bindegewebes wird der Sartorius, Rectus femoris und Tensor fasciae latae durchschnitten, Freilegung des Schenkelhalses und Durchtrennung desselben mit einer Stichsäge, die eine ebensolche pistolengriffartige Handhabe hat wie die Resectionssäge nach Dr. Braatz. Die Richtung des Sägeschnittes geht annähernd parallel der auf frontalem Durchschnitt bogenförmigen Contour des Hüftgelenkes, etwa 1,5 cm unterhalb desselben. Das centrale Stück des Schenkelkopfes und Halses sitzt fest und unbeweglich an dem Beckenknochen. Dann werden durch Abduction

die Adduktoren straff angespannt und von einem neuen die Haut durchtrennenden Längsschnitt aus offen durchschnitten. Jetzt sind die Bewegungen des Beines nach vorn und nach der Seite in ausgiebigem Grade frei. Nach Naht und Verband der Wunde wird folgender artikulärer Gypsverband angelegt: Der Gypsverband (s. Figur) umgreift in drei getrennten Abteilungen 1. das Beken und die Taille, 2. den Oberschenkel und 3. den Unterschenkel. Die einzelnen Teile werden durch eine vorher genau nach Mass gefertigte seitliche Eisenschiene zusammengehalten, die in der Gegend des Hüftgelenks ein Sectorenblatt trägt, das den Oberschenkel in beliebiger Beugestellung zu fixieren und auch denselben zu überstrecken gestattet. Ausserdem ist im Hüftgelenk nach Lösung eines abschraubbaren metallenen Ueberwurfs (s. Figur) noch eine ausgiebige Abductions- und Adduktionsbewegung ausführbar.

9. Februar. Die Operation ist sehr gut überstanden. Am Tage danach geringe Temperatursteigerung. Im übrigen ist Patientin stets fieberfrei.

13. Februar. Die fixierenden Schrauben der Eisenschiene werden in Hüfte und Knie gelöst und die ersten Bewegungen (Flexion. 8. Tag nach der Operation) ausgeführt. Sie gehen leicht und ohne besondere Schmerzen von statten. Dann werden die Gelenke wieder ruhig gestellt.

14. Februar. Ausser den Flexionsbewegungen werden auch Abductionsbewegungen gemacht. Von nun an werden ziemlich jeden zweiten Tag Bewegungsübungen ausgeführt, um das Zusammenwachsen der Knochen zu verhindern. Zeitweise treten unwilkürlich Zuckungen und mehr oder weniger heftige Schmerzen im Bein auf.

15. Februar. Nachdem ein Fenster in den Hüftverband eingeschnitten ist, werden die Fäden aus der Wunde entfernt. Vollkommen reaktionslose Heilung.

27. Februar. Patientin verlässt zum ersten Male im Gypsverband das Bett.

5. März. Der Gypsverband wird abgenommen und Patientin bleibt von jetzt ab ohne Verband.

Nun folgt eine lange und mühsame Nachbehandlung. Die Bewegungen müssen öfter wegen Schmerzen ausgesetzt werden, und zweimal, am 14. Juni und 12. August, musste wieder die Chloroformnarkose angewandt werden, um die allerdings sehr leicht nachgebenden Adhäsionen, welche sich in dem neugeschaffenen Gelenk gebildet hatten, wieder zu zerstören. Zur Kräftigung der im allgemeinen noch ziemlich leistungsfähigen Muskulatur wird fleissig Massage angewandt. Eine elektrische Behandlung war der schmerzhaften Muskelzuckungen wegen nicht vorzunehmen.

17. November. Das Bein ist jetzt, was die Beugung betrifft, bis zu 90° beweglich. Auch die Abduktion ist eine sehr ausgiebige. Die Drehbewegung ist in gestreckter Lage ziemlich ausgiebig, in mehr gebeugter Stellung beschränkt. Das Bein kann in Rückenlage seit etwa 4 Tagen aktiv frei gehoben und auch bis zu 90° gebeugt werden. Die Schmerzen sind verschwunden, der Gang nimmt an Sicherheit täglich zu. Patientin wird jetzt endgiltig aus der klinischen Behandlung entlassen und ihr zur dauernden Sicherung des erreichten Resultats ein Pendelapparat mitgegeben, um die regelmässigen Bewegungsübungen zu Hause fortsetzen zu können.

Das Leiden der Patientin war bei ihrer Aufnahme in die Klinik kein so hochgradiges, dass irgend eine wichtige physiologische Funktion des Körpers in einer für diesen besonders nachteiligen Weise geschädigt wäre, sondern lediglich der Wunsch nach einer bequemeren Stellung der Extremität und die öfter in derselben auftretenden Schmerzen gaben den Anlass, ärztliche

Hilfe nachzusuchen. Es blieb nun, da nach der äusseren Untersuchung und dem Röntgenbilde eine knöcherne Ankylose mit Sicherheit anzunehmen war, bei der Wahl der einzuschlagenden Therapie die Entscheidung übrig, ob man sich damit begnügen sollte, das Bein einfach in eine gestreckte Stellung zu bringen und wiederum eine ankylotische Vereinigung mit dem Becken eintreten zu lassen, oder ob man vielmehr eine gelenkige Verbindung zu erreichen trachten sollte. Ersteres wäre fraglos das einfachere und in einer verhältnismässig kurzen Zeit mit grösster Sicherheit erreichbare orthopädische Resultat gewesen. Allein, wenn man in Betracht zog, dass die vor der Operation bestehende Fixationsstellung des Oberschenkels eine derartige war, welche die Patientin beim Gehen nicht wesentlich behinderte, sie sicher aber in diesem Zustande bei weitem besser sitzen konnte, als mit einem Oberschenkel, der im Hüftgelenk in gestreckter Stellung ankylosiert ist, oder sie sich zum mindesten an diese neue Gliedstellung erst hätte gewöhnen müssen, dann darf man von vornherein eine entsprechende Operation als überflüssig ausser acht lassen. Nicht nur, dass in einem solchen Falle für die Patienten durch den Eingriff nichts von Bedeutung gewonnen wäre, sondern man hätte sie auch noch den trotz der heutigen Asepsis nicht zu unterschätzenden Gefahren der Operation aussetzen müssen.

Nachdem dieses also nicht weiter in Frage kam, musste überlegt werden, ob vielleicht überhaupt von jedem operativen Eingriff Abstand genommen werden sollte, oder ob die Verhältnisse so liegen, dass man eine Operation für vorteilhaft halten darf, welche die Wiederherstellung eines beweglichen Hüftgelenkes zu erreichen sucht. Für letzteres schienen die anamnestischen Angaben und der objektive Befund an der Patientin zu sprechen. Die tuberculösen Erscheinungen

im Hüftgelenk hatten sich der Anamnese nach seit länger als 15 Jahren nicht mehr bemerkbar gemacht, so dass also die Gefahr, den alten tuberculösen Prozess von neuem wieder anzufachen, relativ gering war, wenn man sie auch nicht ganz ausschliessen durfte. Die Oberschenkelmuskulatur war wohl durch die langdauernde Inaktivität und Schonung des erkrankten Gliedes etwas atrophisch geworden, aber doch nach energischer elektromechanischer Behandlung voraussichtlich noch kräftig genug, um die Bewegungen des Oberschenkels nach seiner Mobilisierung wieder übernehmen zu können, zumal sie durch keinen nach aussen durchgebrochenen Eiterungsprozess geschädigt worden war.

Von den für die Schaffung eines beweglichen Gelenks angewandten Methoden durfte hierbei die Resection des Schenkelkopfes nach den vorher erwähnten Nachteilen dieser Operation wohl kaum in Betracht kommen. Dagegen bot die in den letzten Jahren namentlich von Lorenz und Hoffa häufig angewandte Osteotomia colli femoris und pelvitrochanterica nach den hierbei gemachten Erfahrungen recht günstige Aussichten auf einen guten Erfolg. Die Tatsache von guter und verhältnismässig vollkommener Gelenkneubildung nach künstlicher Knochentrennung an der Hüfte bestätigte schon ein Sektionsbericht von vor mehr als 40 Jahren, nämlich der von Sayre angeführte Fall nach bogenförmiger Resectio intertrochanterica. Vor genau 20 Jahren demonstrierte Israel auf dem 12. Chirurgenkongress zu Berlin ein ausgezeichnetes Beispiel von Neubildung eines Hüftgelenks nach Resectio subtrochanterica, das von einem 8jährigen infolge anderer Ursache verstorbenen Knaben herstammte. Es fanden sich hierbei

eine Kapsel, Ueberknorpelungen der neuen Gelenkflächen und mit Synovia angefüllte Hohlräume.

Günstig für die Aussicht auf ein brauchbares Hüftgelenk war ferner auch die Lokalisation der beabsichtigten Knochentrennung. Wie Schenkelhalsbrüche erfahrungsgemäss häufig nicht knöchern, sondern fibrös ausheilen, so tritt dieser Fall auch ebenso, wie Lorenz zuerst hervorgehoben hat, bei operativ angelegten Durchtrennungen des Schenkelhalses ein. Jedoch, wie schwierig diese Neigung zu fibröser Vereinigung der Knochenfragmente für die Erhaltung der Beweglichkeit in der Nachbehandlung werden kann, hat man auch hierbei, wie aus dem Heilungsverlauf ersichtlich ist, erfahren müssen.

Bei der Operation wurden gemäss der Forderung von Lorenz alle Muskeln der Flexoren- und Adductorengruppe durchschnitten, von denen man annehmen musste, dass sie sich einem vollständigen Redressement des Oberschenkels hinderlich in den Weg stellen könnten. Die Durchsägung des nahezu in seiner ganzen Länge erhaltenen Schenkelhalses mit der Stichsäge statt der sonst üblichen Durchmeisselung schien erforderlich, um die Bogenform der Knochentrennung sicher und möglichst ohne Splitterung zu erreichen. Die konkave, dem Becken angehörende Knochentrennungsfläche, welche nach unten und aussen gerichtet ist, eignet sich besonders dazu, als neue Pfanne dem oberen Femurende ein sicheres Widerlager zu bieten. Die Anwendung der Stichsäge, welche mit geringerer Erschütterung für den Organismus verbunden und ohne bedeutende Knochensplitterung ausführbar ist, dürfte etwa noch vorhandenen abgekapselten Tuberkelherden weniger leicht Gelegenheit bieten, einen erneuten Entzündungsprozess anzufachen.

Der dreiteilige in ein festes Ganzes verwandelbare Gypsverband ermöglichte es in bequemster Weise mit dem Oberschenkel, welcher während der Ruhepausen in extendierter Stellung fixiert gehalten wurde, beliebig oft nach Lösung der Schrauben aktive und passive Bewegungsübungen auszuführen und dann das Bein sofort wieder in absolute Fixation zu bringen. Die auf die eben beschriebene Weise ausgeführten Bewegungsübungen, welche schon am 8. Tage nach der Operation zum ersten Male vorgenommen und dann durchschnittlich jeden zweiten Tag wiederholt wurden, hatten es bewirkt, dass eine ausgedehnte Beweglichkeit des Oberschenkels gesichert wurde, derselbe nach etwa 9 Monaten in einem Excursionswinkel von 90° flectiert und extendiert und ausserdem in ausgiebiger Weise abduciert werden konnte. Dabei mussten in der Zwischenzeit öfter wegen allzu heftiger Schmerzen und äusserst empfindlicher reflektorischer Muskelzuckungen nach den mitunter stark forcierten Bewegungen namentlich in hyperextendierte Stellung diese eine Zeit lang ausgesetzt werden, so dass sich unterdessen fibröse Adhäsionen gebildet hatten, welche zweimal in Narkose gesprengt wurden. Augenblicklich, wo Patientin völlig selbständig ohne jede Kontrolle seitens eines Arztes die Nachbehandlung mit dem ihr mitgegebenen Pendelapparat ausführt, ist die Bewegungsfähigkeit wieder etwas geringer geworden (Beugung am 23. IV. 1903 60°), aber doch noch immer reichlich so gross, um bequem Treppen steigen und sich setzen zu können. Einige Schwierigkeiten bereitet nur die vollständige Extension und Hyperextension des Oberschenkels, was beim Gehen ein leichtes Hinken und die Bildung einer geringen Lordose verursacht. Im übrigen ist aber auch in Bezug auf das Gehen das erzielte Resultat ein recht gutes, indem grössere Strecken in der Stadt ohne Stock

völlig beschwerdefrei zurückgelegt werden können. Patientin selbst ist mit dem Erfolge der Operation sehr zufrieden.

Mit der Begründung, dass die Bildung fibröser Adhäsionen, welche sich so ausserordentlich störend im Heilungsverlauf bemerkbar machten, vielleicht sicherer und leichter vermieden werden kann, wäre es eventuell in Erwägung zu ziehen, ob sich für ähnliche Operationen wie die eben beschriebene die Resection einer etwa 0,5 cm starken Knochenlamelle aus der Kontinuität des Schenkelhalses empfehlen würde, und zwar indem vom oberen Femurende parallel der ersten Sägerichtung eine Knochenscheibe von beabsichtigter Dicke fortgesägt wird.

Wenn die nach der erwähnten Operationsmethode gesammelten guten Erfahrungen in Bezug auf die Funktionstüchtigkeit des Hüftgelenkes sich auch künftighin bei gleichen Operationen bestätigen werden, dürften dieselben auch bei der Behandlung der doppelseitigen Hüftgelenksankylosen mit Erfolg in Anwendung zu bringen sein. Man würde damit die weit eingreifendere Meisselresection und ebenso die Osteotomia subtrochanterica, welche stets den Nachteil des steifbleibenden Gelenkes hat, umgehen. Falls dann einmal die geschilderte Osteotomie des Schenkelhalses, was mit Sicherheit auch bei der Meisselresection nie ausgeschlossen werden kann, das erwünschte Resultat nicht liefert, könnte man noch immer zur Resection greifen oder auch die Osteotomie zum zweiten Male versuchen. Schlimmsten Falls wäre bei einem Misserfolge nach der Osteotomie eine Spanne Zeit verloren gegangen, dagegen wird der Patient von vorn herein vor der Erwerbung eines vielleicht unbrauchbaren Schlottergelenkes bewahrt und ihm vielmehr die Aussicht auf eine gebrauchsfähige Wiederherstellung der Beweglichkeit in beiden Hüftgelenken eröffnet werden können.

Zum Schluss sei es mir gestattet, Herrn Privatdozenten Dr. Braatz für die Anregung zu dieser Arbeit sowie für das derselben entgegengebrachte Interesse meinen ergebensten Dank auszusprechen.

Ueberwurf.



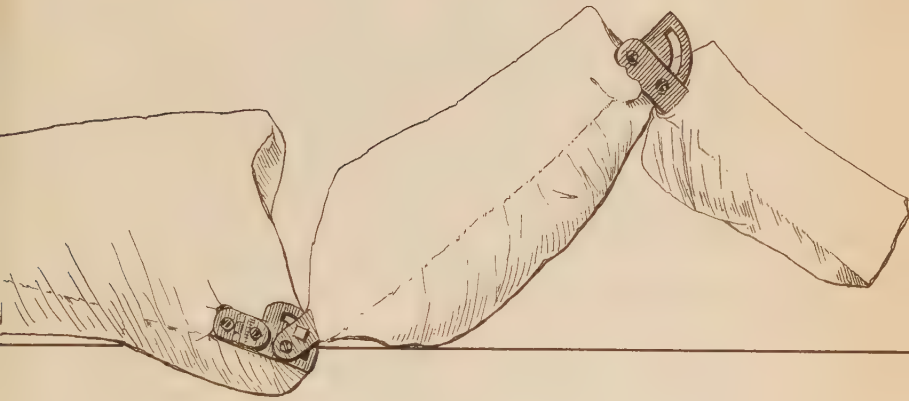

Ueberwurf.

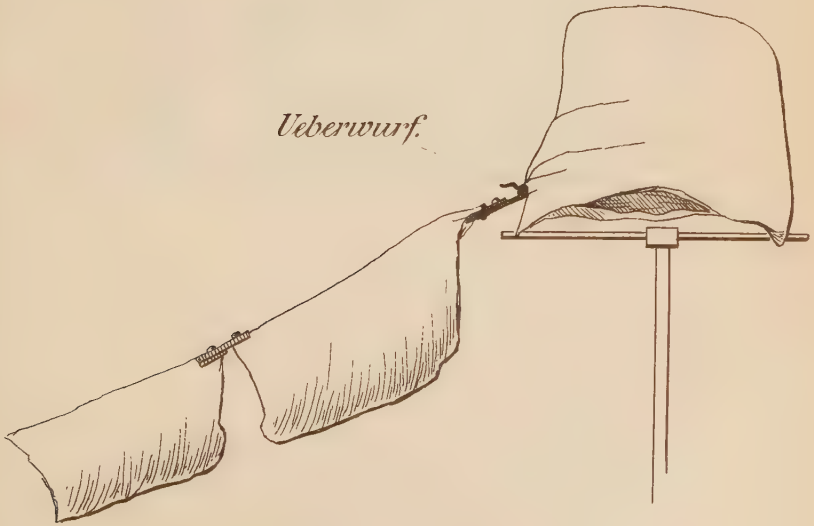

Litteratur.

Blencke, Ein Beitrag zur Lehre der Contrasturen und Ankylosen im Hüftgelenk und deren Behandlung, besonders auf blutigem Wege. Zeitschrift für orthopäd. Chirurgie, Bd. VI.

A. Hoffa, Lehrbuch der orthopäd. Chirurg. Handbuch der praktischen Chirurgie, Bd. IV.

Israel, Demonstration eines Präparats von Hüftgelenksneubildung nach Resectio subtrochanterica. Beilage zum Centralblatt für Chirurgie. 1883.

H. Leisrink, Zur Statistik der Hüftgelenksresectionen bei Caries und Ankylose. v. Langenbecks Archiv für klinische Chirurgie, Bd. XII.

Lorenz, Orthopädie der Hüftgelenkscontracturen und Ankylosen.

Mordhorst, Doppelseitige Ankylose des Hüftgelenks. v. L. Arch. für klin. Chirurg., Bd. XXXI.

J. Rosmanit, Zur operativen Behandlung der schweren Formen von Contracturen und Ankylosen im Hüftgelenk. v. L. Arch. für klin. Chirg., Bd. XXVIII.

Studensky, Resection beider Hüftgelenke wegen Ankylose. Centralblatt für Chirurgie. 1885.

R. Volkmann. Osteotomie und Resection am Oberschenkel bei Hüftgelenksankylosen, ebenda.

Lebenslauf.

Ich, Willy Borris, bin am 11. Juni 1878 zu Weisshof, Kreis Marienwerder, Westpreussen, als Sohn des Gutsbesitzers Rudolf Borris geboren. Von Ostern 1885 bis Ostern 1897 besuchte ich das Königliche Gymnasium zu Marienwerder, welches ich mit dem Zeugnis der Reife verliess, um mich dem Studium der Medizin zu widmen. Die ersten $2^1/_2$ Jahre studierte ich in Königsberg, wo ich auch Ostern 1899 die ärztliche Vorprüfung bestand. Das nächste Semester bezog ich die Universität Halle und beendigte meine Studien in Königsberg. Das medizinische Staatsexamen beendigte ich am 8. Februar 1902.

Meiner einjährig-freiwilligen Dienstpflicht genügte ich mit der Waffe vom 1. April bis 30. September 1897 beim Grenadier-Regiment Kronprinz (1. Ostpr.) No. 1 und als Arzt vom 15. Juni bis 14. Dezember 1902 beim 1. Ostpr. Feldartillerie-Regiment Nr. 16.

Während meiner Studienzeit hörte ich die Vorlesungen folgender Herren Professoren und Docenten:

M. Askanazy, S. Askanazy, Berthold, Braatz, Braun, Caspary, v. Eiselsberg, Gerber, Heisrath, Herrmann, Hilbert, Jaffe, Kafemann, Kuhnt, Lange, Lichtheim, Lossen, Luerssen, Meschede, Neumann, Pfeiffer, Rosinski, Samter, Schreiber, Seydel, Stieda, Winter, Zander.

Eberth, Harnack, v. Hippel, Reineboth (†), **Seeligmüller, Weber.**

Allen diesen Herren, meinen hochverehrten Lehrern, spreche ich an dieser Stelle meinen aufrichtigsten Dank aus.